

## PHẪU THUẬT NỘI SOI SAU PHÚC MẠC LẤY SỎI NIỆU QUẢN

*Nguyễn Phúc Cẩm Hoàng*

*Khoa Nội C, Khu Kỹ thuật cao, bệnh viện Bình Dân*

### QUÁ TRÌNH

Từ 8/2002 tại Khoa-Phân môn Nội BVBD:

#### RETROPERITONEOSCOPY

- cắt chóp nang thận
- mở NQ lấy sạn
- tạo hình UPJ
- cắt tuyến thượng thận
- cắt thận trong bệnh lý lạnh tính

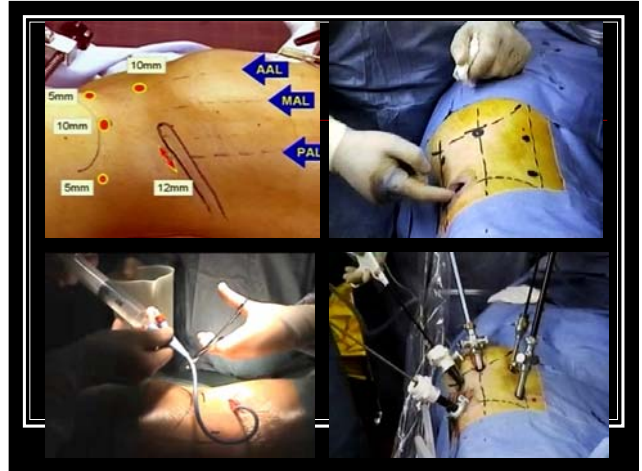
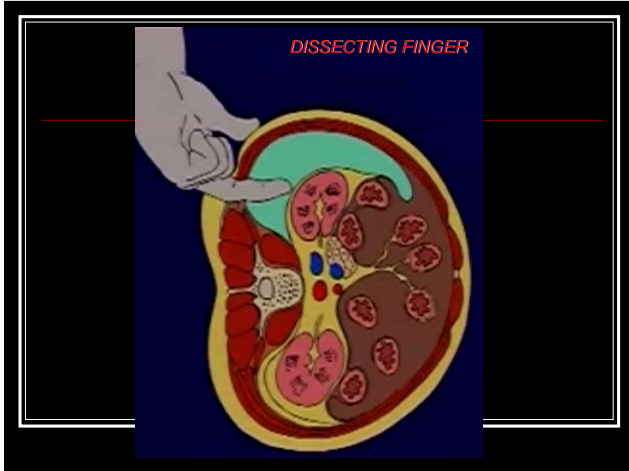
### KỸ THUẬT

*Phẫu thuật nội soi sau phúc mạc vùng hông lưng*

- **Chỉ định:** *Gaur* : sạn NQ trên xương cùng hay sạn NQ từ xương cùng trở xuống (trẻ em)
- **Vô cảm:** mê NKQ
- **Tư thế BN:** nằm nghiêng mổ thận cổ điển
- Tách vùng sau PM & đặt trocar  
mini-open technique : ngón tay bóc tách  
closed percutaneous technique

### KỸ THUẬT

- **Túi bóc tách:** đặt ngoài cân Gerota
- **Vị trí đặt trocar và dụng cụ:** phân bố trocar theo *Abbou*
- **Biến đổi:** *Gaur* đặt theo đường mổ thận với ống soi nằm giữa thẳng hàng với hai trocar làm việc. *Ballanger* đặt theo hình tam giác.
- **Đi vào hố thận tìm NQ-thận:** *cơ thận*. xẻ cân Gerota tìm thấy: TM sinh dục, NQ, thận, TMC dưới



### KỸ THUẬT

**Bóc tách NQ quanh chỗ sạn nằm, xẻ NQ gấp sạn: dao lạnh.**

*Dụng cụ tự chế* "retractable endoknife": lưỡi dao mổ số 11, mũi nhọn, tra vào cán dao nội soi lồng trong một thanh sắt rỗng có nắp kín hơi ở đầu, đưa qua trocar 10-mm và xẻ NQ

Nạy sạn bằng cây nạy sạn NS, gấp sạn ra ngoài bằng kềm NS qua trocar 10-mm.

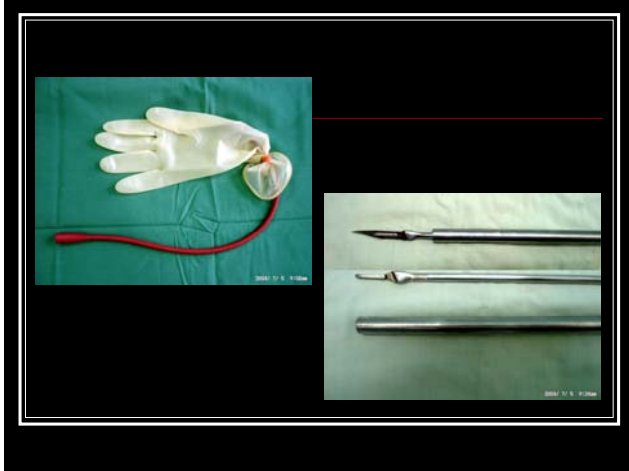
Kiểm tra sự thông thương của NQ: thông thở oxy số 8

### KỸ THUẬT

**Khâu lại NQ:** chỉ vicryl 4-0, mũi rời hoặc mũi khâu vắt, cột nơ trong cơ thể. Không đặt thông nòng niệu quản hệ thống hóa

Lau hay hút sạch vùng mổ, dẫn lưu khoang thất lưng bằng ống thông thở oxy số 12 đặt qua trocar 5-mm phía mào chậu

Đóng các lỗ trocar.



### KỸ THUẬT

- **Chỉ định:** *Gaur* : sạn NQ từ xương cứng trở xuống hay trên xương cứng nhưng BN có sẹo mổ cũ ở vùng lưng.
- **Vô cảm:** mê NKQ
- **Tư thế BN:** nằm ngửa, bàn mổ quay nghiêng 30° về phía bên đối diện vùng mổ sạn . Đặt một túi cát dưới khớp cùng chậu cùng bên với vùng mổ. Đặt thông tiểu tại chỗ ngay sau khi rửa vùng mổ để làm xẹp BQ.

### KỸ THUẬT

#### ■ Bóc tách vùng sau phúc mạc và đặt trocar:

Rạch da 1,5-2 cm, điểm McBurney, xẻ cân cơ chéo lớn, tách cơ chéo nhỏ, cơ ngang bụng

Tách vùng ngoài PM bằng ngón tay để tạo khoang nằm *trước iliac muscle*. Đặt túi vào khoang bơm 400-500ml Saline (hơi) để bóc tách khoang ngoài PM

Đặt trocar 10-mm, khâu kín vết rạch xung quanh trocar này.

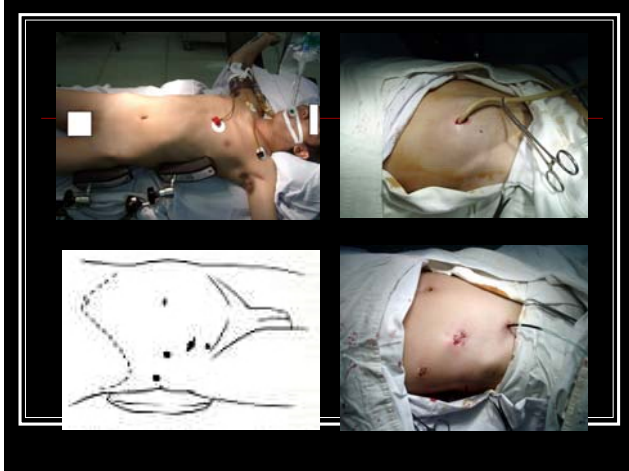
### KỸ THUẬT

Đặt thêm 1 trocar 5-mm ở vùng bẹn, nằm ở phía trong gai chậu trước trên. Đặt thêm 1-2 trocar 10-mm nữa ở phía trên

Tối đa: 4 ports. Thực tế: 3 ports

Ống soi đặt vào trocar đầu tiên (người phụ), kéo và kê mảnh tích qua trocar trên vùng bẹn và trocar 10mm phía trên

Phẫu thuật viên chính đứng cùng bên với bên mổ sạn.



### KỸ THUẬT

Đi vào hố chậu ngoài PM và tìm NQ chậu: bám theo *cơ thần* và bờ trong cơ này tìm thấy: ĐM chậu chung, TMSD, NQ tìm thấy ở chỗ bất chéo ĐM chậu chung. « Cảm thấy » sạn bằng kềm endo-Babcock

Bóc tách NQ quanh sạn, xẻ NQ gấp sạn: bằng « retractable endo-coldknife » tự chế. Nạy sạn, gấp sạn ra ngoài qua trocar 10-mm.

Kiểm tra sự thông thương của NQ bằng cách luồn 1 thông oxy số 8 vào miệng xẻ NQ, đẩy xuống BQ

### KỸ THUẬT

**Khâu NQ:** chỉ vicry 4-0, mũi rời hoặc mũi khâu vắt, nơ trong cơ thể.

Hút sạch vùng mỡ và dẫn lưu khoang ngoài PM chậu bằng ống thông thở oxy số 12 đặt qua trocar 5-mm phía gai chậu trước trên.

Đóng các lỗ trocar.

### KẾT QUẢ: SẠC NIỆU QUẢN VÙNG HỒNG LŨNG

Tác giả	Số BN	Bọng bóng tách, viên	Số trocar/kiểu đặt	Dao xẻ	Thông nóng	Khâu NQ	Thời gian	Rút ODI, ngày	Nằm viện, ngày	Đồ mổ hư
Gaur, 2002	101	Túi nước, 750ml, đút Gervia	3-4, Đường mổ bán	Dao Lanh, Dao điện	27	Không / clip khâu vắt	79 phút	5,5 ngày	3,5 ngày	8 / 101
Bullinger 1999	-	Túi nước, 600ml, ngoài Gervia	3, tam giác	Dao lanh	Có, đặt trước mổ	Vicryl, mũi rời	-	-	-	-
I.D. Khalik, 2001	7	Bao cao su khí trời, 1000ml	3-4, Đường mổ bán	Dao điện	Không	Vicryl 4-0, mũi rời	140 phút	2 ngày	4 ngày	-
D.T. Hùng, 2002	14	Bao cao su khí trời, 800ml, Ngoài Gervia	3-4, tam giác	-	Có, đặt trước mổ	Vicryl 4-0, mũi rời	121 phút	2 ngày	5,26 ngày	-
N.P.G. Hoàng, 2003	36	Túi nước, 387ml, ngoài Gervia/ Không	3-4, đường nách	Dao lanh	3 / 32, đặt trong mổ	Vicryl 4-0, mũi rời	105,4 phút	5,2 ngày	5,5 ngày	4 / 36
N. T. Kiba, 2005	148	Khí trời	3-4	Dao lanh	15/148 đặt trong mổ	Vicryl 4-0, mũi rời	78,8 phút	4,75 ngày	5,58 ngày	1/148

### KẾT QUẢ: SẠN NIỆU QUẢN VÙNG HÔNG LUNG

**N.P.C.Hoàng:** 36 BN / 37 sạn (3 / 2003 đến 8 / 2003)

Kích thước sỏi: 16,6 (8 – 30)

2 TH đầu tiên có đặt thông NQ trước mổ. Khâu NQ bằng mũi rời.

Thời gian mổ: 105,4 phút (60 – 200)

Đặt lưu thông NQ khi mổ: 3 / 36 TH

Chuyển mổ hở: 4 / 36 TH (11,1%) :

1 TH bóc tách ra phía trước nhiều quá, rách TM sinh dục.

1 TH làm lủng PM, bơm hơi CO2 không tốt, tìm không ra NQ.

1 TH hợp RL nhịp tim trong khi mổ có lẽ do hypercapnia.

1 TH bệnh nhân mập, thì tìm NQ kéo dài, sạn nằm cao.

### KẾT QUẢ: SẠN NIỆU QUẢN VÙNG HÔNG LUNG

**N.P.C.Hoàng:** 36 BN / 37 sạn (3 / 2003 đến 8 / 2003)

Tai biến trong khi mổ:

Vỡ bong bóng: 2 (1 TH chuyển mổ hở vì thủng PM lỗ lớn).

Thủng PM: 2 (1 TH thủng lớn không bơm hơi được, chuyển mổ hở).

Hypercapnia nặng: 2 (1 TH có RL nhịp tim phải chuyển mổ hở).

Chảy máu do phạm TM sinh dục phải chuyển mổ hở : 1

Mổ kéo dài trên 3 giờ: 1 TH mô quanh niệu quản viêm dày; 1 TH bệnh nhân mập, sạn tương đối nhỏ .

Rút ÔDL : 5,2 ngày (2 – 17)

Nằm viện sau mổ: 5,5 ngày (2 – 17)

Biến chứng sau mổ: Tràn khí dưới da bụng : 1 ; Nhiễm trùng chỗ đặt trocar: 1 ; Xi dò nước tiểu lâu phải đặt thông NQ : 4

### KẾT QUẢ: SẠN NIỆU QUẢN VÙNG CHẬU

Tác giả	Số TH	Bang bóng, vị trí sạn	Số trocar	Dao vẽ NQ	Thông nông	Thời gian mổ	Rút ÔDL	Nằm viện sau mổ	Chuyển mổ hở
<b>N. H. Đức</b> <b>2004</b>	1	Ngón tay giữa, khí nối, chậu	3	Dao lạnh	Cổ, đặt trong mổ	130 phút	2 ngày	3 ngày	0
<b>N. P. C. Hoàng</b> <b>2006</b>	15	Ngón tay giữa, khí nối, 455 mũi, chậu	3	Dao lạnh	8 / 11, đặt trong mổ	96,8 phút	4,27 ngày	4,27 ngày	4 / 15

### KẾT QUẢ: SẠN NIỆU QUẢN VÙNG CHẬU

**N.P.C.Hoàng:** 15 BN với 15 viên sạn (1/2005 đến 4/2006)

Kích thước sỏi: 16,6 mm (12-23)

Chuyển mổ hở: 4 / 15 (26,6%)

2 TH sỏi chui vào niệu quản nội thành.

1 TH thủng phúc mạc, khoang ngoài phúc mạc bị xẹp hoàn toàn.

1 TH không tách được phúc mạc khỏi cân cơ bụng

Khâu NQ bằng mũi rời

Thời gian mổ: 96,8 phút (60-120). Đặt lưu thông NQ: 8 / 11

Tai biến trong mổ: 1 TH làm thủng phúc mạc làm xẹp khoang ngoài phúc mạc phải chuyển mổ hở.

Rút ÔDL: 4,27 ngày (3 -8)

Nằm viện sau mổ: 4,27 ngày (3-8)

## CHỈ ĐỊNH CỦA PHẪU THUẬT NỘI SOI Ổ BỤNG SẠN NQ

**Keeley 1999** trong 5 năm chỉ có 14/1240 BN sạn NQ được điều trị bằng NSOB(1,1%). Sạn NQ không vỡ tới được bằng URS hay ESWL không vỡ hay sạn to trên 1,5cm nằm ở đoạn NQ đoạn trên thì chỉ định NSOB.

**Lingeman 2007** chỉ định NSOB (trong và ngoài PM) khi sạn NQ cần phẫu thuật hở như trong TH sạn đi kèm bất thường đường tiểu trên cần phải tạo hình đồng thời (hẹp NQ, hẹp UPJ.....).

## CHỈ ĐỊNH CỦA PHẪU THUẬT NỘI SOI Ổ BỤNG SẠN NQ

**Gaur 2002**

**Salvage procedure:** khi ESWL, URS, PCNL thất bại.

**First-line treatment:**

- . Khi không có điều kiện ESWL, URS, PCNL.
- . Sạn >1,5 cm và cứng ở bể thận ngoài xoang, sạn “chronically impacted” ở NQ đoạn trên, sạn NQ và hẹp NQ, sạn trên thận độc nhất.
- . Khi BN yêu cầu điều trị với một lần duy nhất đến BV (lý do kinh tế-xã hội)

## CÁC KHÍA CẠNH KỸ THUẬT VÀ KINH NGHIỆM

### Đường rạch da đầu tiên dùng kỹ thuật nào ?

Tách cân cơ (closed percutaneous technique) hay cắt cơ bằng dao điện (mini-open technique) ?

Kinh nghiệm của chúng tôi: khi mới bắt đầu làm quen thì cắt cơ bằng dao điện giúp tách vùng sau phúc mạc bằng ngón tay. Khi đã thuần thục hơn thì chỉ cần tách cơ với đường rạch da ngắn 1 – 1,5 cm. **Gaur** chỉ có 38/93 trường hợp cắt cơ.

## CÁC KHÍA CẠNH KỸ THUẬT VÀ KINH NGHIỆM

### Đặt túi bóc tách dưới hay ngoài cân Gerota ?

Theo các tác giả như **Abbou, Gill**,.... chúng tôi ưa chuộng cách đặt túi **ngoài cân Gerota** hơn. Bơm 400-500ml Saline hoặc hơi để tạo vùng làm việc rộng rãi để dễ thao tác. Sau đó, cắt xẻ cân này để vào lớp mỡ quanh thận, tìm cơ thần và NQ.

**Gaur** đặt túi **dưới cân Gerota**.

## CÁC KHÓA CẠNH KỸ THUẬT VÀ KINH NGHIỆM

### Cắt xẻ niệu quản bằng dao lạnh hay dao điện ?

Chúng tôi chủ trương dùng dao lạnh: **Hoàng:** 30/32 BN.  
**Kha:** 148 TH.

**Gaur:** cắt xẻ NQ bằng dao điện không ảnh hưởng đến sự lành NQ (28/93 BN).

## CÁC KHÓA CẠNH KỸ THUẬT VÀ KINH NGHIỆM

### Vấn đề đặt thông nòng niệu quản

Chúng tôi: không đặt thông nòng niệu quản hệ thống hóa lúc mổ. **Hoàng:** 3/ 32, **Kha:** 15/148. Trong sạn NQ chậu chúng tôi đặt thông nòng nhiều hơn: **Hoàng:** 8 /11.

**N.H.Dức** so sánh 2 nhóm có đặt thông NQ (33 BN) và không đặt thông (29 BN) thấy nhóm đầu có thời gian đeo ÔDL là  $3,2 \pm 1,3$  và nhóm sau là  $4,2 \pm 2,3$  ( $p = 0,045$ ).

## CÁC KHÓA CẠNH KỸ THUẬT VÀ KINH NGHIỆM

### Vấn đề đặt thông nòng niệu quản

93 TH của **Gaur:** 48 TH không khâu, không đặt thông nòng  
18 TH khâu, không đặt nòng  
18 TH chỉ đặt thông nòng (không khâu)  
9 TH đặt thông nòng và khâu

Thời gian rò nước tiểu sau mổ là 4,4 ngày nếu khâu không đặt thông nòng và 3,2 ngày nếu khâu có thông nòng.

Ông cho rằng đặt thông nòng giúp làm giảm thời gian rò nước tiểu sau mổ.

## CÁC KHÓA CẠNH KỸ THUẬT VÀ KINH NGHIỆM

### Khâu phục hồi niệu quản như thế nào ?

Chúng tôi khâu NQ hệ thống hóa: chỉ vicryl 4-0, mũi rời / mũi khâu vắt. Khâu vắt có 2 điều lợi: rút ngắn thời gian khâu (thời gian mổ) và thời gian rò nước tiểu.

**Gaur** cho rằng khâu NQ, ngược với việc đặt thông nòng, không làm giảm thời gian rò nước tiểu sau mổ: 66/93 TH không khâu. Không nên khâu khi NQ viêm mạn tính, phù nề, mô NQ bỏ do nhiễm trùng và sạn kẹt lâu ngày (chỉ nên đặt thông nòng).

## BIẾN CHỨNG XA

Biến chứng *hẹp NQ* thường là do nhiễm trùng và do sạn kẹt lâu ngày.

**Gaur** : 3/75 BN được theo dõi 10 năm sau mổ.

Ông cho rằng sạn kẹt lâu ngày có kích thước nhỏ ( $\leq 15\text{mm}$ ) có nguy cơ hẹp NQ muộn cao hơn sạn  $> 20\text{mm}$ .

## ĐỘ KHÓ, GIỚI HẠN VÀ LỢI ÍCH CỦA PHẪU THUẬT NỘI SOI SAU PHỨC MẠC LẤY SẠN NIỆU QUẢN

Trong retroperitoneoscopy, mở NQ trên lấy sỏi là bước đi kế tiếp sau nang thận. Xê cân Gerota tìm bờ cơ thần là *động tác căn bản* để tìm NQ trên, TM sinh dục, IVC,..... Thời gian đầu chuyển mổ hở nhiều: 4/36 TH, sau này: 1/148 TH.

Lợi ích: thực tập tìm NQ đoạn trên cùng các cấu trúc giải phẫu liên quan, tập động tác khâu, cột nơ trong cơ thể.

Thời gian đầu khâu mũi rời, sau đó khâu vát. Lợi ích của khâu vát: làm tiền đề khi khâu trong tạo hình UPJ, rút ÔDL sau mổ sớm hơn.

## ĐỘ KHÓ, GIỚI HẠN VÀ LỢI ÍCH CỦA PHẪU THUẬT NỘI SOI SAU PHỨC MẠC LẤY SẠN NIỆU QUẢN

Phẫu thuật sạn NQ chậu: khó khăn do phẫu trường hẹp, gần các mạch máu lớn, sạn cắm sâu khó tìm thấy, khó bóc tách. Mốc giải phẫu: bờ trước cơ chậu và ĐM chậu ngoài.

Kinh nghiệm: nên chỉ định trong vị trí sạn nằm dưới mào chậu cho đến khoảng ngang SII, SIII.

**Gaur**: sạn niệu quản dưới SII rất khó mổ.

Lợi ích: thực tập bóc tách vùng sau phúc mạc vùng chậu.

## ĐỘ KHÓ, GIỚI HẠN VÀ LỢI ÍCH CỦA PHẪU THUẬT NỘI SOI SAU PHỨC MẠC LẤY SẠN NIỆU QUẢN

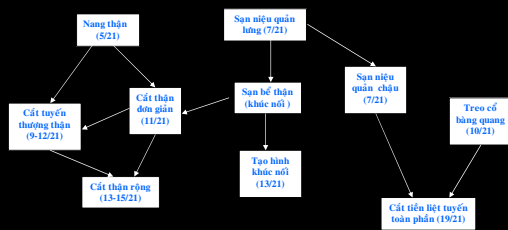
Dễ chuyển mổ hở: sạn bể thận chưa dính chặt (PCNL dễ thành công hơn) và sạn NQ chậu xuống sâu (sạn chưa thật lớn, URS dễ thành công hơn).

Điểm số theo **Guillonneau**: 7/21, thuộc nhóm "hơi khó"

**Gaur**: mở NQ lấy sạn: « đơn giản »

Chúng tôi thấy lấy sạn NQ chậu khó hơn nhiều so với sạn NQ lưng. Từ PT này có thể CLNQVBQ ngoài PM không? Trong 351 TH retroperitoneoscopy của **Gaur** chỉ có 1 CLNQVBQ

## ĐỘ KHÓ, GIỚI HẠN VÀ LỢI ÍCH CỦA PHẪU THUẬT NỘI SOI SAU PHỨC MẠC LẤY SẠN NIỆU QUẢN



TRÌNH TỰ THỰC HIỆN CÁC PT NỘI SOI SAU PHỨC MẠC VỚI ĐỘ KHÓ TĂNG DẦN THEO THANG ĐIỂM GULLONEAU

## TAKE HOME MESSAGE

NS sau PM lấy sỏi NQ có *chỉ định giới hạn* trong điều trị can thiệp sỏi NQ

Có thể NS sau PM vùng hông lưng hoặc vùng chậu

Ở vùng lưng nên đặt túi *ngoài cân Gerota*

NS sau PM lấy sỏi NQ *không chỉ để lấy sỏi NQ*: bước khởi đầu cho các PT retroperitoneoscopy khác

## TÀI LIỆU THAM KHẢO

- Abbou C.C., Doublet J.D., Gaston R., Guilloneau B.: Les espaces de la chirurgie laparoscopique. La laparoscopie en urologie. *Progres en Urologie*. Rapport du Congrès 1999 de l'A.F.U. Vol 9, No 5, Nov.1999, pp 867-71.
- Abbou C.C. : Installation du patient, instruments, voies d'abord. Laparoscopie. *Chirurgie Urologique*. Masson - Didactik édition multimedia, Novembre 2001. Production Principes Actifs.
- Ballanger Ph.: Urétérotomie pour lithiase sous lomboscopie. Département de Communication audiovisuelle. Université V. Segalen Bordeaux II, 1999.
- Bellman G.C., Smith A.D. : Special considerations in the technique of laparoscopic ureterolithotomy. *J Urol* 1994; 151, 146-9.
- Đoàn Trí Dũng: Một số nhận xét về phẫu thuật mở niệu quản lấy sỏi qua ngã nội soi sau phúc mạc. *Y học TPHCM*, tập 7, phụ bản của số 1, 2003, trường Đại học Y dược TP HCM, tr. 12-15.
- Nguyễn Hoàng Đức, Trần Lê Linh Phương: Nhân một trường hợp mở niệu quản đoạn chậu lấy sỏi qua nội soi ngoài phúc mạc. *Tạp san hội nghị nội soi và phẫu thuật nội soi*. Đại học Y Dược TPHCM-Bệnh viện Hoàn Mỹ, tháng 10-2004, tr.437-439.

## TÀI LIỆU THAM KHẢO

- Nguyễn Hoàng Đức, Trần Lê Linh Phương, Nguyễn Minh Quang: Vai trò của thông niệu quản lưu trong phẫu thuật nội soi sau phúc mạc lấy sỏi niệu quản. *Y học thành phố Hồ Chí Minh*, Tập 9\* Phụ bản của số 2, tr.94-97.
- Gaur D. D. : Laparoscopic operative retroperitoneoscopy: use of a new device. *J. Urol*, 148: 1137,1992.
- Gaur D. D. : Retroperitoneal endoscopic ureterolithotomy : Our experience in 12 patients. *J. Endourol* 1993; 7:501.
- Gaur D.D., Agarwal D.K., Purohit K. C. : Retroperitoneal laparoscopic ureterolithotomy and renal biopsy. *J Urol* 1992; 2:149.
- Gaur D.D., Agarwal D.K., Purohit K. C., Darshane A.S., Shah B.C.: Retroperitoneal laparoscopic ureterolithotomy for multiple upper mid ureteral calculi. *J Urol* 1994;151: 1001-2.
- Gaur D. D. : Laparoscopic ureterolithotomy: Basic technique and problems. Hội thảo PTNS sau phúc mạc, TT Huấn luyện phẫu thuật nội soi, Đại học Y Dược TP. Hồ Chí Minh, tháng 4/2005.

#### TÀI LIỆU THAM KHẢO

- Gaur D.D., S. Trivedi, M.R. Prabhudesai, H. R. Madhusudhana and M. Gopichand: Laparoscopic ureterolithotomy: technical considerations and long-term follow-up. *BJU International* (2002), 89,339-343.
- Gaur D. D. : Retroperitoneoscopy and ureteric surgery. *Retroperitoneoscopy*. Isis Medical Media, pp 52-65.
- Gaur D.D., Rathi S.S., Ravandale A.V. and Gopichand M.: A single-centre experience of retroperitoneoscopy using the balloon technique. *BJU International* 2001; 87:602-606
- Guillonneau B.: Proposition d'un système de cotation des interventions laparoscopiques en urologie. La laparoscopie en Urologie. *Progrès en Urologie*. Rapport du Congrès 1999 de l'A.F.U. Vol.9,(5), Novembre 1999, pp. 993-995.
- Nguyễn Văn Hiệp, Nguyễn Phúc Cẩm Hoàng, Phạm Phú Phát, Nguyễn Văn An, Nguyễn Ngọc Tiến, Đào Quang Oánh, Nguyễn Tế Kha, Nguyễn Hoàng Đức (2004), "Bước đầu áp dụng kỹ thuật nội soi sau phúc mạc ngã hông lưng trong mổ cắt chóp nang thận và sạn niệu quản đoạn trên", *Y học thành phố Hồ Chí Minh*, Số đặc biệt Hội nghị Khoa học Kỹ thuật bệnh viện Bình Dân, Phụ bản của Tập 8\* (1), tr.247-58.

#### TÀI LIỆU THAM KHẢO

- Nguyễn Phúc Cẩm Hoàng, Nguyễn Văn Hiệp, Nguyễn Văn An, Phạm Phú Phát, Đào Quang Oánh, Nguyễn Bá Minh Nhật (2004). Nội soi sau phúc mạc ngã hông lưng trong mổ sạn niệu quản đoạn trên: kinh nghiệm ban đầu qua 36 trường hợp. *Tạp san hội nghị nội soi và phẫu thuật nội soi*. Đại học Y Dược TPHCM-Bệnh viện Hoàn Mỹ, tháng 10-2004, tr. 275-280.
- Nguyễn Phúc Cẩm Hoàng, Nguyễn Văn An, Nguyễn Ngọc Tiến, Phạm Phú Phát, Nguyễn Tế Kha, Ngô Đại Hải, Vũ Lê Chuyên, Đào Quang Oánh, Nguyễn Tuấn Vinh, Ngô Thanh Mai, Phan Trường Báo, Nguyễn Hoàng Đức, Trần Thượng Phong, Nguyễn Văn Học: Phẫu thuật nội soi sau phúc mạc trong Niệu khoa: kinh nghiệm qua 276 trường hợp tại bệnh viện Bình Dân. *Y học thành phố Hồ Chí Minh*. Số đặc biệt Hội nghị Khoa học Kỹ thuật bệnh viện Bình Dân 2006, Phụ bản của Tập 10\* (1), tr. 57-67.

#### TÀI LIỆU THAM KHẢO

- Nguyễn Phúc Cẩm Hoàng, Phạm Hữu Đoàn, Nguyễn Văn Học, Đỗ Anh Toàn, Chung Tuấn Khiêm: Nội soi ngoài phúc mạc vùng chậu lấy sỏi niệu quản. *Y học thành phố Hồ Chí Minh*, Tập 11\* Phụ bản của số 1\* 2007, tr. 293-299.
- Nguyen Phuc Cam Hoang, Nguyen Van An., Chuyen Vu Le, Nguyen Te Kha, Tran Thuong Phong : Retroperitoneoscopy in Urology: the Binh Dan experience in initial 276 cases. Abstract, *Urology* 68 (Supplement 5A), November 2006.
- Keeley et al., 1999a. Keeley FX, Gialas I, Pillai M, et al: Laparoscopic ureterolithotomy: The Edinburgh experience. *BJU Int* 1999; 84:765-769.
- Nguyễn Tế Kha, Trần Thượng Phong, Nguyễn Văn An, Nguyễn Phúc Cẩm Hoàng, Phạm Phú Phát, Ngô Đại Hải, Vũ Lê Chuyên: Phẫu thuật nội soi ngoài phúc mạc trong bệnh lý sỏi niệu quản: kinh nghiệm điều trị 148 trường hợp tại bệnh viện Bình Dân. *Tạp chí Y học Việt Nam*. Chuyên đề Niệu-Thận học,8-2005, tập 313, tr.128-133.

#### TÀI LIỆU THAM KHẢO

- Lê Đình Khánh, Phạm Như Hiệp, Dương Đăng Hỷ: Phẫu thuật nội soi ổ bụng qua đường sau phúc mạc điều trị sỏi niệu quản tại bệnh viện trung ương Huế. *Y học TPHCM*, phụ bản của tập 6,số 2,2002, Đại học Y dược TPHCM, tr.329-332.
- Lingeman J.E., Matlaga B.R., Evan A.P. : Surgical Management of Upper Urinary Tract Calculi *Campbell-Walsh Urology*. 9th ed.Copyright © 2007 Saunders, An Imprint of Elsevier.

